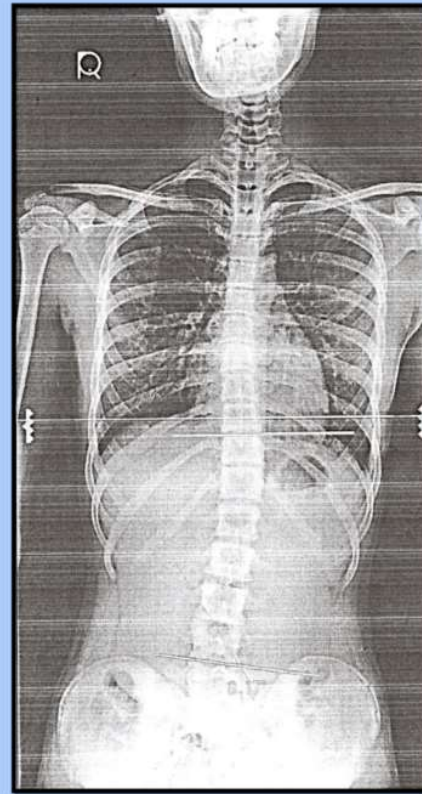
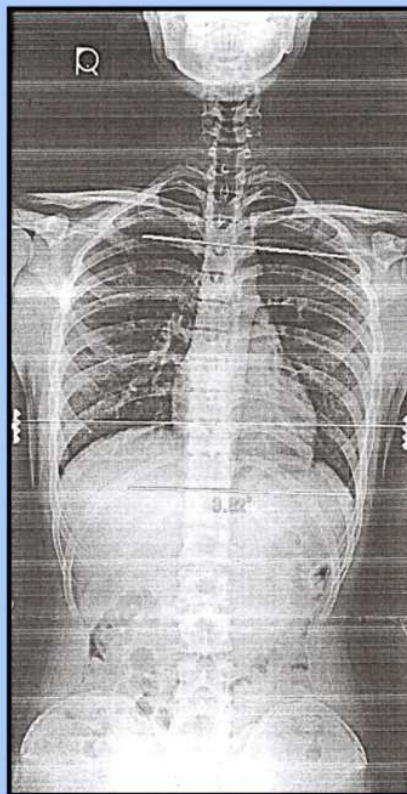

体幹・姿勢を整えよう！

脊柱のレントゲン写真

- 15歳男性(左)の脊柱は、やや曲がっており、軽い側弯がある。
- 13歳女性の脊柱は(右)、かなり側弯が激しく、頸椎、胸椎、腰椎が蛇行している。姿勢が悪い！



脊柱のレントゲン写真

- 75歳男性の脊柱は、前面からみると、頸椎から胸椎にかけてやや曲がっている(左)。
- 側面からみると、頸椎が胸椎にかけて、大きく正中より前方に曲がり、前傾姿勢になっている(右)。
- お腹の膨らみも気になる。

